- Copyright - Il Pensiero Scientifico Editore downloaded by IP 3.142.200.226 Mon, 29 Apr 2024, 02:19:09

Voluminoso trombo in aorta discendente non aneurismatica ed embolia periferica: descrizione di un caso e revisione della letteratura

Sergio Rizzo, Alessandro Lupi, Paolo Cristallini, Gianni Mobilia*, Marco De Marchi

*Unità Operativa di Cardiologia e Cure Intensive Cardiologiche, Ospedale Generale Regionale della Valle d'Aosta, Aosta, * Unità Operativa di Cardiologia, Azienda Ospedaliera Papardo, Messina*

Key words:
Aorta; Thrombosis; Transesophageal echocardiography.

We describe the case of a middle-aged woman with massive thrombosis of the aortic bifurcation, treated with emergency surgery. The patient was later evaluated by transthoracic echocardiography, which resulted normal, and by transesophageal echocardiography, which demonstrated a huge thrombus in the lumen of the descending thoracic aorta, in the absence of gross vessel wall abnormalities. Thus, the patient underwent a second surgical intervention and the thrombus was successfully removed. The episode led us to review the medical literature about cases of thrombosis and embolization originating from macroscopically normal aortas. This review underscores the diagnostic yield of the transesophageal study of the aorta in patients with systemic embolization (particularly in the presence of risk factors for atherosclerosis) and supports a wider indication of transesophageal echocardiography in the evaluation of systemic embolizating syndromes.

(Ital Heart J Suppl 2001; 2 (6): 676-680)

© 2001 CEPI Srl

Ricevuto il 27 settembre 2000; nuova stesura il 5 febbraio 2001; accettato il 21 febbraio 2001.

Per la corrispondenza:

Dr. Sergio Rizzo

Via Bornyon, 23
11100 Aosta

Negli ultimi anni l'ecocardiografia transesofagea (ETE) si è dimostrata particolarmente utile nella valutazione dei pazienti con stroke ischemico[1-3] o embolie arteriose periferiche[4-9]. Tale metodica permette infatti un'ottima visualizzazione di strutture quali gli atri, il setto interatriale, la valvola mitrale, le protesi valvolari e l'aorta toracica, strutture spesso chiamate in causa nell'eziopatogenesi delle sindromi emboliche arteriose[10,11], ed è superiore all'aortografia ed alla tomografia computerizzata per la valutazione dell'intima aortica[5,12], con risultati migliori anche rispetto alla risonanza magnetica nucleare[13,14].

In questo articolo viene descritto un caso di trombosi dell'aorta toracica in una paziente con embolia arteriosa periferica, dal quale è stato poi preso spunto per una revisione della letteratura relativa all'argomento.

Caso clinico

Una donna di 59 anni, obesa, ex-fumatrice, con anamnesi di ipertensione arteriosa labile postmenopausa e familiarità per malattie cardiovascolari, ricoverata per ischemia acuta degli arti inferiori, è stata sottoposta ad angiografia d'urgenza, con documentazione di ostruzione distale dell'aorta addominale, e ad intervento chirurgico con asportazione di un trombo localizzato a cavaliere a livello della biforcazione aorto-iliaca. La radiografia del torace e l'ECG eseguiti nell'immediato preoperatorio sono risultati nei limiti della norma. Nel postoperatorio la paziente è stata sottoposta a visita cardiologica ed ecocardiogramma transtoracico, senza riscontro di anomalie di rilievo.

Nonostante la negatività di tali accertamenti e a causa del forte sospetto di embolismo arterioso, la paziente è stata sottoposta ad ETE. L'esame ha dimostrato assenza di anomalie morfologiche e funzionali a carico delle camere cardiache e degli apparati valvolari (se si esclude lieve insufficienza mitralica), ispessimento intimale diffuso dell'aorta toracica, senza zone aneurismatiche o placche protrudenti e la presenza di due masse di verosimile natura trombotica in aorta toracica discendente: la prima, peduncolata, tondeggiante, di 1 cm di diametro, adesa a livello dell'istmo aortico ed ampiamente mobile (Fig. 1); la seconda, ovalare, di 1.5 × 3.5 cm di diametro, apparentemente incastrata senza punti di ancoraggio evidenti a livello del terzo prossimale dell'aorta discendente (Figg. 2 e 3). Tali reperti sono stati confermati mediante an-

- Copyright - Il Pensiero Scientifico Editore downloaded by IP 3.142.200.226 Mon, 29 Apr 2024, 02:19:09

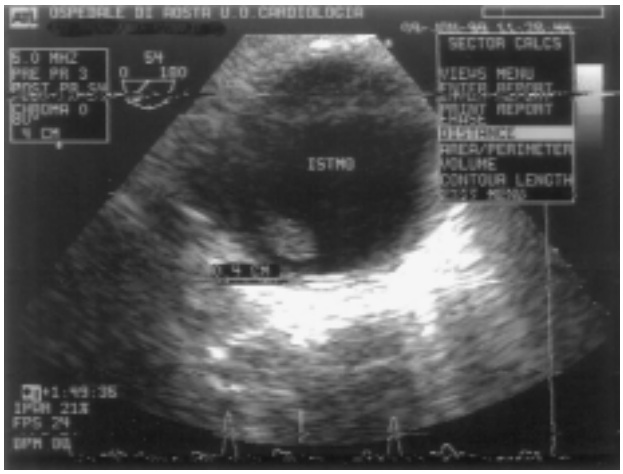

Figura 1. *Istmo aortico con piccola massa trombotica adesa.*

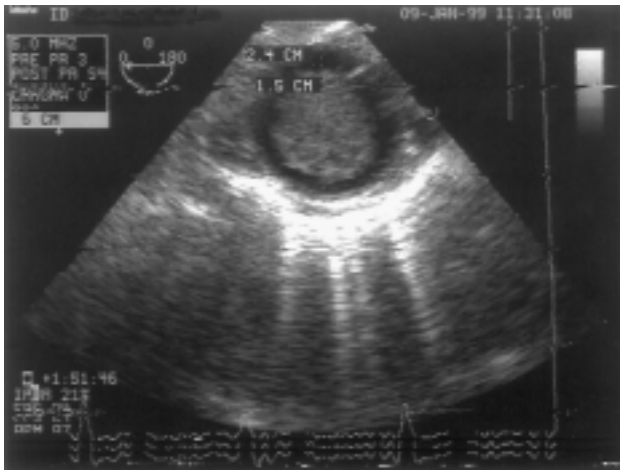

Figura 2. *Asse corto dell' aorta toracica discendente con massa trombotica al suo interno.*

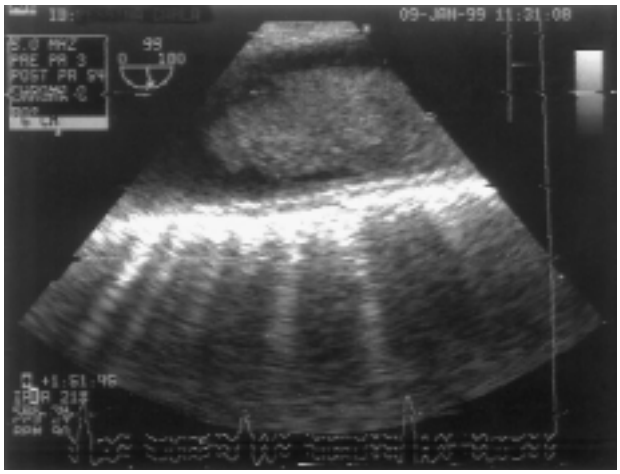

Figura 3. *Stessa massa trombotica della figura 2 visualizzata in asse lungo.*

gio-tomografia e la paziente è stata dunque sottoposta ad un nuovo intervento chirurgico sull'aorta toracica con rimozione della massa distale, rivelatasi in effetti all'esame anatomo-patologico di natura trombotica.

I valori di tempo di protrombina, tempo di tromboplastina parziale attivato, piastrine, INR, antitrombina III sono risultati nella norma. La ricerca del lupus anticoagulant, degli anticorpi antinucleo e dei marker tumorali testati (CEA, CA 19.9, CA 15.3, alfa feto proteina) è risultata negativa. Non siamo purtroppo in possesso dei dosaggi della proteina C ed S, dell'omocisteinemia né di altri marker tumorali e parametri emocoagulativi in quanto la paziente, dimessa in discrete condizioni ed in terapia anticoagulante orale, è stata riaffidata alle strutture di provenienza, fuori della nostra regione.

La paziente è stata contattata telefonicamente a distanza di 2 anni dalla dimissione. Ha mantenuto la terapia anticoagulante orale, prima con acenocumarina e poi con warfarin, in base alle preferenze del centro di analisi di riferimento. Non è più andata incontro ad eventi embolici (almeno clinicamente manifesti) ed ha negato di essere stata sottoposta ad ulteriori accertamenti relativi al suo stato emocoagulativo.

Discussione

L'aorta toracica ed addominale è frequentemente sede di lesioni ateromasiche e di formazioni trombotiche sovrapposte, talora con parti ampiamente mobili, non necessariamente in sedi aneurismatiche[7,15-18].

Tali lesioni sono oggi meglio diagnosticabili grazie all'ETE, che permette un'ottima visualizzazione dell'aorta toracica e delle sue pareti.

Secondo alcune casistiche il 5-20% degli emboli arteriosi non riconosce un chiaro focus di partenza[19]. In aggiunta alle camere cardiache, fonte nota di emboli, l'aorta deve sempre essere considerata un potenziale focus emboligeno[7,18,20-22].

Alla luce di quanto occorso alla nostra paziente, e sulla base dei dati di recente letteratura, l'indicazione all'esecuzione di un'ETE dovrebbe essere giustificata in tutti i pazienti con embolie arteriose di origine ignota, non solo per migliorare la sensibilità nell'individuare fonti emboligene intracardiache, ma per individuare potenziali lesioni embolizzanti dell'aorta toracica[4-6,14,17,18].

Peraltro, secondo alcuni autori, l'associazione di trombi murali aortici e di cardiopatie emboligene (e quindi la coesistenza di cuore ed aorta quali possibili fonti di emboli) non è rara[16,23]. Questa evidenza potrebbe motivare un approfondito studio transesofageo dell'aorta anche in presenza di una riconosciuta fonte emboligena intracardiaca.

Anche in soggetti relativamente giovani, apparentemente sani e senza alcun segno o antecedente di cardiopatia o vasculopatia, che vanno incontro a fenomeni embolici, possono inaspettatamente rivelarsi trombosi in aorte macroscopicamente sane o su lesioni aterosclerotiche molto circoscritte[4,21].

- Copyright - Il Pensiero Scientifico Editore downloaded by IP 3.142.200.226 Mon, 29 Apr 2024, 02:19:09

Sembra infatti che la presenza di trombi anche di notevoli dimensioni e ampiamente flottanti nel lume aortico senza grossolane alterazioni della parete aortica sia più frequente in soggetti relativamente giovani, mentre nei più anziani prevarrebbero lesioni aterosclerotiche più grossolane e diffuse[4,7].

L'aterosclerosi dell'aorta, come affermano Laperche et al.[4], può presentare uno spettro di manifestazioni che vanno da "quasi pure", estese, lesioni aterosclerotiche talora con parti flottanti il più delle volte di natura trombotica (tale reperto è più frequente negli anziani) a "quasi pure" lesioni trombotiche su lesioni ateromasiche molto circoscritte (reperto più frequente nei giovani).

Il riscontro di trombosi aortiche è in genere associato a una serie di affezioni tra cui il lupus eritematoso sistemico, la sindrome da anticorpi antifosfolipidi, le vasculiti, le neoplasie, le turbe della coagulazione, la sindrome nefrosica, le lesioni ateromasiche, gli aneurismi, le dissezioni del vaso, le infezioni, i traumi (anche iatrogeni) e la trombocitopenia da eparina[4,7,15,16,24,25]. Tuttavia si riscontra a volte trombosi aortica in assenza di tali cause favorenti ed in aorte apparentemente normali[4,5,14,16,21,26].

Le ipotesi avanzate per spiegare il fenomeno sono la presenza di piccole lesioni ateromasiche[5,21,27] o ulcerative della parete (spesso non identificabili se non con lo studio microscopico) o alterazioni della coagulazione, magari transitorie e non evidenziate dai più comuni metodi di studio.

Comunque dalla letteratura si evince una quasi costante presenza di importanti fattori di rischio cardiovascolare nei soggetti con cuore ed aorta apparentemente normali e formazioni trombotiche endoaortiche[4,6,21,26,27]. Oltre ai tradizionali fattori di rischio anche la fibrinogenemia e l'omocisteinemia sembrano correlate all'aterosclerosi aortica[28,29].

Anche la nostra paziente aveva importanti fattori di rischio per malattie cardiovascolari (fumo, ipertensione arteriosa, familiarità, obesità), ed un'aorta che non presentava grossolane alterazioni, né all'ETE né all'esame ispettivo intraoperatorio.

Le formazioni trombotiche in aorta toracica riportate in letteratura hanno molto spesso sede, o comunque ancoraggio, sull'arco o nella zona dell'istmo; queste sedi sono predisposte per fattori anatomici, meccanici, emoreologici[30].

È possibile allora, nel caso da noi descritto, che la prima sede di trombosi possa essere stata quella in prossimità dell'istmo e che il secondo trombo, più voluminoso, visualizzato in aorta discendente possa essersi staccato da tale sede e fermato più in basso, date le sue grandi dimensioni.

La presenza di trombi mobili in aorte apparentemente normali è un'evenienza a tutt'oggi considerata rara. Il suo trattamento non è stato univocamente definito. Infatti l'esatta prevalenza di tali reperti non è nota e non è proponibile uno studio dell'aorta toracica in popolazioni di soggetti sani asintomatici, né abbiamo a disposizione confronti fra le varie possibili opzioni terapeutiche. Il trattamento potrebbe consistere nell'uso di eparina, di anticoagulanti orali, di antiaggreganti, nella trombolisi o nella chirurgia.

In un recente lavoro di Tunick e Kronzon[13] si sottolinea come l'uso di statine sembra ragionevole nei pazienti con placche ateromasiche aortiche e come l'uso del warfarin possa essere utile nei pazienti con placche anche complesse e con parti mobili. Anche Cohen[31] propende per l'uso del warfarin in presenza di elementi mobili sulla placca, corrispondenti spesso a trombi.

Per quanto l'utilità del warfarin non sia stata ancora saggiata in grandi trial randomizzati, tuttavia il timore che tale farmaco possa essere dannoso e favorire inizialmente le manifestazioni emboliche, non sembra confermato[13,31]. Ci sono anzi convincenti dimostrazioni dell'utilità del warfarin in presenza di placche ateromasiche aortiche con spessore > 4 mm e/o con parti mobili[32,33]. Arko et al.[34] riferiscono di 40 pazienti con ateromi dell'arco aortico con parti mobili, tutti con evidenza di embolia sistemica. Dopo trattamento con anticoagulanti orali, nessun paziente è andato incontro a recidive emboliche e un'ETE ripetuta in 6 di essi non ha più mostrato le parti mobili sugli ateromi.

È stato altresì dimostrato che nei pazienti in fibrillazione atriale non valvolare c'è un'alta prevalenza di placche ateromasiche aortiche[35]. Esse costituiscono fattore di rischio indipendente per stroke e, in particolare, i pazienti con placche complesse sull'arco hanno un rischio di stroke 4 volte superiore rispetto a quelli non portatori di tali placche. La terapia con warfarin riduce tale rischio del 75%[36].

Meno efficace sembra l'uso degli antiaggreganti piastrinici[33,37] e ancora indeterminato il ruolo della trombolisi.

Inoltre rimangono ancora poco chiari il ruolo dell'opzione chirurgica e le modalità della stessa. I dati ricavati dalla letteratura sembrano comunque consigliarla nei soggetti con sintomi legati ad embolie e con lesioni ad alto rischio di recidiva embolica (parti mobili), specie se localizzate a livello dell'aorta ascendente e dell'arco[4,20]. La presenza di elementi mobili nel contesto di lesioni aortiche sembra infatti aumentare ulteriormente il rischio di manifestazioni emboliche[4,7,8,32,38].

Le tecniche chirurgiche usate riportate in letteratura sono diverse e la scelta dipende dalla sede, dal tipo e dall'estensione delle lesioni aterotrombotiche[13,18,20,39,40].

Alcuni autori hanno affrontato il problema delle placche ateromasiche dell'aorta ascendente e dell'arco come fattore prognosticamente negativo nell'outcome dei pazienti cardiochirurgici. Ciò è vero soprattutto se sulle placche vi sono elementi mobili. Il rischio di embolie cerebrali aumenta con l'aumentare del grado di aterosclerosi dell'aorta ascendente, che a sua volta è correlato all'età[25,41-43].

Da alcuni è stata suggerita l'opportunità di procedere sempre alla ricerca di lesioni aterotrombotiche dell'aorta ascendente e dell'arco e, eventualmente, ad endoarteriectomia in occasione dell'intervento cardiochirurgico programmato per altre cause[39,44].

- Copyright - Il Pensiero Scientifico Editore downloaded by IP 3.142.200.226 Mon, 29 Apr 2024, 02:19:09

Più di recente l'endoarteriectomia dell'arco aortico non ha confermato la sua utilità[45], mentre iniziali buoni risultati ha dato la sostituzione di un'aorta ascendente affetta da estese lesioni aterosclerotiche, praticata immediatamente prima dell'intervento cardiochirurgico programmato[13,46].

Altre precauzioni per evitare embolizzazioni iatrogene a partenza da un'aorta marcatamente ateromasica (sede di cannulazione, di clampaggio, arresto circolatorio in ipotermia profonda, uso della cardioplegia retrograda, perfusione cerebrale retrograda, ecc.), sono sempre da prendere in considerazione e sembrano un atteggiamento ragionevole, sebbene il loro uso non elimini completamente la quota di rischio che la patologia aortica aggiunge al rischio intrinseco alle manovre diagnostico-terapeutiche sull'aorta[13,41,43,47].

Il sapere che i pazienti con ateromasia dell'aorta toracica rappresentano comunque un gruppo a più alto rischio in caso di cardiochirurgia o di manipolazioni aortiche deve pesare nella determinazione del bilancio rischio-beneficio quando indichiamo tali procedure.

In conclusione è possibile affermare che:
- l'aorta è sempre da prendere in considerazione come fonte di emboli, anche se macroscopicamente normale ed anche in presenza di altri dimostrati foci emboligeni;
- l'ETE permette un'ottima visualizzazione delle lesioni aterotrombotiche eventualmente presenti in aorta toracica;
- la terapia delle lesioni aterotrombotiche in aorta non è ancora definita, ma sono sicuramente da prendere in considerazione opzioni chirurgiche in casi selezionati;
- l'ETE, a nostro parere, dovrebbe essere indicata non solo in presenza di embolie di origine non determinata, ma anche in presenza di soggetti di qualsiasi età con manifestazioni emboliche e importanti fattori di rischio, anche se portatori di foci emboligeni già dimostrati dall'ecocardiografia transtoracica;
- crediamo che sia da valutare attentamente in prossimi studi l'utilità dell'ETE, di quella epiaortica[43,48] e della risonanza magnetica nucleare nei pazienti da sottoporre ad intervento cardiochirurgico o manipolazioni sull'aorta per i problemi diagnostici, prognostici e terapeutici che tali tecniche possono aiutarci a chiarire. Non dimentichiamo che l'ETE non riesce ad indagare l'aorta addominale e che anche una piccola parte dell'aorta ascendente è difficilmente visualizzabile per motivi anatomici. Una di tali tecniche può quindi essere considerata caso per caso superiore alle altre o complementare alle altre in base al quesito specifico cui intendiamo rispondere.

Riassunto

Descriviamo il caso di una donna di 59 anni con ischemia acuta degli arti inferiori da trombosi massiva della biforcazione aortica, sottoposta in urgenza ad intervento di disostruzione. Successivamente la paziente venne sottoposta ad un ecocardiogramma transtoracico, che risultò normale, e ad un ecocardiogramma transesofageo che mise in evidenza una trombosi dell'aorta toracica discendente in un vaso privo di aneurismi o altre grossolane alterazioni. La massa trombotica venne asportata chirurgicamente, con un secondo intervento. Dopo aver rivisto la letteratura relativa a trombosi in aorte macroscopicamente normali, evidenziamo l'importanza dello studio dell'aorta in caso di embolie sistemiche, in particolare in presenza di fattori di rischio per malattie cardiovascolari. Il ruolo dell'eco transesofageo, risultato cruciale nel caso in questione, viene discusso per una sua più ampia indicazione nei pazienti con patologie emboliche sistemiche.

Parole chiave: Aorta; Ecocardiografia transesofagea; Trombosi.

Ringraziamenti

Si ringrazia cordialmente la Sig.ra Carla Andreetto per l'apprezzata collaborazione profusa nel Laboratorio di Ecocardiografia e la Sig.ra Lucia Forgione per la correzione e trascrizione della bozza manoscritta.

Bibliografia

1. Pop G, Sutherland GR, Koudstall PJ, Sit TW, De Jong G, Roelandt JR. Transesophageal echocardiography in the detection of intracardiac embolic sources in patients with transient ischemic attacks. Stroke 1990; 21: 560-5.
2. Labovitz AJ, Camp A, Castello R, et al. Usefulness of transesophageal echocardiography in unexplained cerebral ischemia. Am J Cardiol 1993; 15: 1448-52.
3. Okura H, Inoue H, Tomon M, Nishiyama S, Yoshikawa T, Yoshida K. Transesophageal echocardiographic detection of cardiac sources of embolism in elderly patients with ischemic stroke. Intern Med 1999; 38: 766-72.
4. Laperche T, Laurian C, Roudaut R, Steg PG. Mobile thromboses of the aortic arch without aortic debris: a transesophageal echocardiographic finding associated with unexplained arterial embolism. Circulation 1997; 96: 288-94.
5. Aldrich HR, Girardi L, Bush HL Jr, Devereux RB, Rosengart TK. Recurrent systemic embolization caused by aortic thrombi. Ann Thorac Surg 1994; 57: 466-8.
6. Porembka DT, Johnson DJ, Fowl RJ, Reising J, Dick BL. Descending thoracic aortic thrombus as a cause of multiple system organ failure: diagnosis by transesophageal echocardiography. Crit Care Med 1992; 20: 1184-7.
7. Karalis DG, Chandrasekaran K, Victor MF, Ross JJ Jr, Mintz GS. Recognition and embolic potential of intraaortic atherosclerotic debris. J Am Coll Cardiol 1991; 17: 73-8.
8. Tunick PA, Perez JL, Kronzon I. Protruding atheromas in the thoracic aorta and systemic embolization. Ann Intern Med 1991; 115: 423-7.
9. Mariano MC, Gutierrez CJ, Alexander J, Roth F, Katz S, Kohl RD. The utility of transesophageal echocardiography in determining the source of arterial embolization. Am Surg 2000; 66: 901-4.
10. Pearson AC. Transthoracic echocardiography versus transesophageal echocardiography in detecting cardiac sources of embolism. Echocardiography 1993; 10: 397-403.
11. Tunick PA, Kronzon I. The improved yield of trans-

- Copyright - Il Pensiero Scientifico Editore downloaded by IP 3.142.200.226 Mon, 29 Apr 2024, 02:19:09

esophageal echocardiography over transthoracic echocardiography in patients with neurological events is largely due to the detection of aortic protruding atheromas. Echocardiography 1992; 9: 491-5.
12. Taams MA, Gussenhoven WJ, Schippers LA, et al. The value of transesophageal echocardiography for diagnosis of thoracic aorta pathology. Eur Heart J 1988; 9: 1308-16.
13. Tunick PA, Kronzon I. Atheromas of the thoracic aorta: clinical and therapeutic update. J Am Coll Cardiol 2000; 35: 545-54.
14. Sprabery AT, Newman K, Lohr KM. Aortic mural thrombus presenting as pseudovasculitis. Chest 1994; 106: 282-3.
15. Gagliardi JM, Batt M, Hassen-Khodja R, Lebas P. Thrombus mural de l'aorte. Ann Vasc Surg 1988; 2: 201-4.
16. Machleder HI, Takiff H, Lois JF, Holburt E. Aortic mural thrombus: an occult source of arterial thromboembolism. J Vasc Surg 1986; 4: 473-8.
17. Labanti G, Urbinati S, Grepioni A, Pinelli GL, Pinelli G. Aterosclerosi complicata dell'aorta ascendente come causa di embolie cerebrali recidivanti in età giovanile. G Ital Cardiol 1998; 28: 1418-21.
18. Reber PU, Patel AG, Stauffer E, Muller MF, Do DD, Kniemeyer H. Mural aortic thrombi: an important cause of peripheral embolization. J Vasc Surg 1999; 30: 1084-9.
19. Galbraith K, Collin J, Morris PJ, Wood RFM. Recent experience with arterial embolism of the limbs in a vascular unit. Ann R Coll Surg Engl 1985; 67: 30-3.
20. Tunick PA, Lackner H, Katz ES, Culliford AT, Giangola G, Kronzon I. Multiple emboli from a large aortic arch thrombus in a patient with thrombotic diathesis. Am Heart J 1992; 124: 239-41.
21. Crawford J, Alam M, Butler M, Ghafari G, Shepherd A. Systemic embolization by a thrombus in a apparently normal aorta detected with transesophageal echocardiography. J Am Soc Echocardiogr 1997; 10: 569-72.
22. Tunick PA, Culliford AT, Lamparello PJ, Kronzon I. Atheromatosis of the aortic arch as an occult source of multiple systemic emboli. Ann Intern Med 1991; 114: 391-2.
23. Williams GM, Harrington D, Burdick J, White RI. Mural thrombus of the aorta: an important, frequently neglected cause of large peripheral emboli. Ann Surg 1981; 194: 737-43.
24. Dee W, Geibel A, Kasper W, Konstantinides S, Just H. Mobile thrombi in atherosclerotic lesion of the thoracic aorta: the diagnostic impact of transesophageal echocardiography. Am Heart J 1993; 126: 707-10.
25. Blauth CI, Cosgrove DM, Webb BW, et al. Atheroembolism from the ascending aorta: an emerging problem in cardiac surgery. J Thorac Cardiovasc Surg 1992; 103: 1104-12.
26. Wells KE, Alexander JJ, Piotrowski JJ, Finkelhor RS. Massive aortic thrombus detected by transesophageal echocardiography as a cause of peripheral emboli in young patients. Am Heart J 1996; 132: 882-3.
27. Crutchfield EH, Katras T, Stanton PE. The descending thoracic aorta as a source of arterial embolic disease: a case report. Am Surg 1998; 64: 1079-81.
28. Martin-Paredero V, Vadillo J, Diaz J, et al. Fibrinogen and fibrinolysis in blood and in the arterial wall: its role in advanced atherosclerotic disease. Cardiovasc Surg 1998; 6: 457-62.
29. Konecky N, Malinow MR, Tunick PA, et al. Correlation between plasma homocysteine and aortic atherosclerosis. Am Heart J 1997; 133: 534-40.
30. Shindo S, Iyori K, Ishimoto T, et al. Localised thrombus in the distal aortic arch: its aetiology analysed by three-dimensional mould model of the thoracic aorta. Int Angiol 1997; 16: 171-5.
31. Cohen A. Athérome de la crosse aortique et risque embolique. Ann Cardiol Angeiol 1998; 47: 683-9.
32. Dressler FA, Craig WR, Castello R, Labovitz AJ. Mobile aortic atheroma and systemic emboli: efficacy of anticoagulation and influence of plaque morphology on recurrent stroke. J Am Coll Cardiol 1998; 31: 134-8.
33. Ferrari E, Vidal R, Chevallier T, Baudouy M. Atherosclerosis of the thoracic aorta and aortic debris as a marker of poor prognosis: benefit of oral anticoagulants. J Am Coll Cardiol 1999; 33: 1317-22.
34. Arko FR, Fritcher S, Mattauer M, Patterson DE, Buckley CJ, Manning LG. Mobile atheroma of the aortic arch and the risk of carotid artery disease. Am J Surg 1999; 178: 206-8.
35. Blackshear JL, Pearce LA, Hart RG, et al. Aortic plaque in atrial fibrillation: prevalence, predictors and thromboembolic implications. Stroke 1999; 30: 834-40.
36. The Stroke Prevention in Atrial Fibrillation Investigators Committee on Echocardiography. Transesophageal echocardiographic correlates of thromboembolism in high-risk patients with nonvalvular atrial fibrillation. Ann Intern Med 1998; 128: 639-47.
37. Blackshear JL, Zabalgoitia M, Pennock G, et al. Warfarin safety and efficacy in patients with thoracic aortic plaque and atrial fibrillation. SPAF TEE Investigators. Stroke Prevention and Atrial Fibrillation Transesophageal Echocardiography. Am J Cardiol 1999; 83: 453-5.
38. Tunick PA, Rosenzweig BP, Katz ES, Freedberg RS, Perez JL, Kronzon I. High risk for vascular events in patients with protruding aortic atheromas: a prospective study. J Am Coll Cardiol 1994; 23: 1085-90.
39. Culliford AT, Tunick PA, Katz ES, et al. Initial experience with removal of protruding atheroma from the aortic arch: diagnosis by transesophageal echo, operative technique, and follow-up. (abstr) J Am Coll Cardiol 1993; 21: 342A.
40. Sadony V, Walz M, Lohr E, Rimpel J, Richter HJ. Unusual cause of recurrent arterial embolism: floating thrombus in the aortic arch surgically removed under hypothermic cardiocirculatory arrest. Eur J Cardiothorac Surg 1988; 2: 469-71.
41. Murkin JM. Etiology and incidence of brain dysfunction after cardiac surgery. J Cardiothorac Vasc Anesth 1999; 13 (Suppl 1): 12-7.
42. Barbut D, Grassineau D, Lis E, Heier L, Hartman GS, Isom OW. Posterior distribution of infarcts in strokes related to cardiac operations. Ann Thorac Surg 1998; 65: 1656-9.
43. Royse AG, Royse CF, Ajani AE, et al. Reduced neuropsychological dysfunction using epiaortic echocardiography and the exclusive Y graft. Ann Thorac Surg 2000; 69: 1431-8.
44. Culliford AT, Colvin SB, Rohrer K, Baumann FG, Spencer FC. The atherosclerotic ascending aorta and transverse arch: a new technique to prevent cerebral injury during bypass. Experience with 13 patients. Ann Thorac Surg 1986; 41: 27-35.
45. Stern A, Tunick PA, Culliford A, et al. Protruding aortic arch atheromas: risk of stroke during heart surgery with and without aortic arch endarterectomy. Am Heart J 1999; 138: 746-52.
46. Wareing TH, Davila-Roman VG, Daily B, et al. Strategy for the reduction of stroke incidence in cardiac surgical patients. Ann Thorac Surg 1993; 55: 1400-8.
47. Byrne JG, Aranki SF, Cohn LH. Aortic valve operations under deep hypothermic circulatory arrest for the porcelain aorta: "no-touch" technique. Ann Thorac Surg 1998; 65: 1313-5.
48. Sylviris S, Calafiore P, Matalanis G, et al. The intraoperative assessment of ascending aortic atheroma: epiaortic imaging is superior to both transesophageal echocardiography and direct palpation. J Cardiothorac Vasc Anesth 1997; 11: 704-7.